

**GAMBARAN KUALITAS HIDUP PASIEN IMPAKSI
MOLAR KETIGA MANDIBULA DI POLIKLINIK
GIGI DAN MULUT RUMAH SAKIT UNAND**



**Diajukan ke Fakultas Kedokteran Gigi Universitas Andalas
sebagai pemenuhan syarat untuk mendapatkan gelar
Sarjana Kedokteran Gigi**

Oleh:

**ZALFA MUNADHILLAH
No. BP 2011411008**

**Pembimbing 1: drg. Harfindo Nismal, Sp.BM
Pembimbing 2: Dr. drg. Fuccy Utamy Syafitri, Sp. Ort**

**FAKULTAS KEDOKTERAN GIGI
UNIVERSITAS ANDALAS
PADANG
2024**

Gambaran Kualitas Hidup Pasien Impaksi Molar Ketiga Mandibula Di Poliklinik Gigi Dan Mulut Rumah Sakit Unand

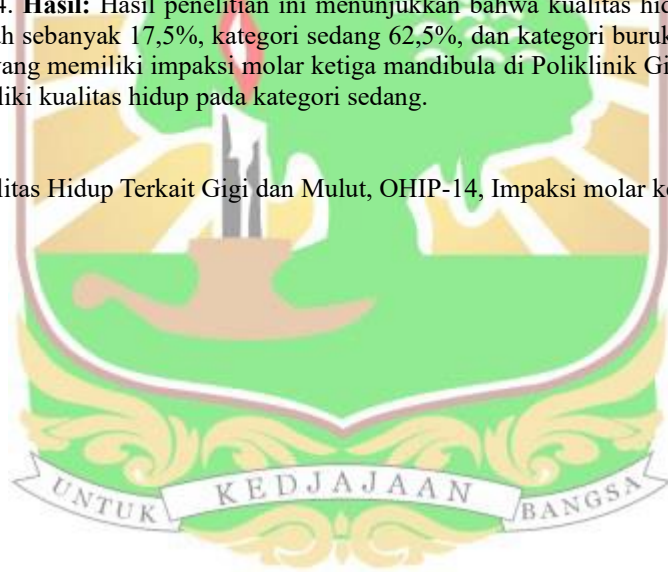
Oleh : Zalfa Munadhillah

ABSTRAK

Latar Belakang: Impaksi molar ketiga mandibula merupakan kondisi yang sering dijumpai pada praktik dokter gigi. Impaksi gigi adalah keadaan dimana gigi yang berada pada posisi abnormal di dalam rongga mulut, tidak dapat erupsi, biasanya menyebabkan keadaan patologis, dan membutuhkan perawatan. Keadaan patologis yang terkait seperti karies, resorpsi akar, pembentukan poket periodontal pada bagian distal molar kedua mandibula, kista, dan halitosis. Keadaan-keadaan tersebut merupakan masalah kesehatan pada rongga mulut yang dapat mengganggu kegiatan sehari-hari. Adanya masalah kesehatan mulut dan bersifat serius akan menyebabkan terjadinya penurunan kualitas hidup individu.

Tujuan: Penelitian ini bertujuan untuk mengetahui gambaran kualitas hidup pasien impaksi molar ketiga mandibula di Poliklinik Gigi dan Mulut Rumah Sakit Unand. **Metode:** Jenis penelitian ini adalah penelitian deskriptif dengan desain penelitian studi observasi *cross sectional*. Jumlah sampel sebanyak 40 pasien dengan impaksi molar ketiga mandibula periode Mei-Juni 2024 menggunakan metode *non-probability* dengan teknik *convenience sampling*. Instrumen yang digunakan pada penelitian ini adalah kuesioner OHIP-14. **Hasil:** Hasil penelitian ini menunjukkan bahwa kualitas hidup responden dalam kategori baik adalah sebanyak 17,5%, kategori sedang 62,5%, dan kategori buruk 20%. **Kesimpulan:** Mayoritas subjek yang memiliki impaksi molar ketiga mandibula di Poliklinik Gigi dan Mulut Rumah Sakit Unand memiliki kualitas hidup pada kategori sedang.

Kata Kunci : Kualitas Hidup Terkait Gigi dan Mulut, OHIP-14, Impaksi molar ketiga



***Description of the Quality of Life in Patients with Impacted Mandibular
Third Molar in Dental Polyclinic at Andalas University Hospital***

By: Zalfa Munadhillah

ABSTRACT

Background: Impacted third molar is a condition commonly encountered in day-to-day practice. Impacted teeth are abnormal positions of the teeth in the oral cavity, unable to erupt, usually causing a pathological condition, and require treatment. It is associated with pathological conditions such as caries, root resorption, periodontal pocket formation in the distal mandibular second molar, cysts, and halitosis. These conditions are health problems in the oral cavity that can interfere with daily activities. The presence of serious oral health problems will cause a decrease in quality of life. **Objective:** This study aims to determine the quality of life of patients with impacted third molar in Dental Polyclinic at Andalas University Hospital. **Method:** the type of research to be conducted was a descriptive observational study using a cross-sectional approach. The sample of this study amounted to 40 respondents using the non-probability method with convenience sampling. The quality of life was measured using an Oral Health Impacted Profile (OHIP-14). **Result:** The results of this study showed that 17,5% in a good category, 62.5% in a moderate category, and 20% in a poor category. **Conclusion:** The majority of subjects with impacted mandibular third molar in Dental Polyclinic at Andalas University Hospital had a quality of life in the moderate category.

Keyword: Impacted third molar, Oral Health Related Quality of Life, OHIP-14

