

GAMBARAN BENDA ASING PADA ESOFAGUS DI BAGIAN
THT - KL RSUP DR. M. DJAMIL PADANG
PERIODE 2011 - 2015



Pembimbing I: dr. Fachzi Fitri, Sp. THT-KL, MAR

Pembimbing II: dr. Erkadius, M.Sc

FAKULTAS KEDOKTERAN
UNIVERSITAS ANDALAS
PADANG
2017

ABSTRACT

THE DESCRIPTION OF FOREIGN BODY IN THE ESOPHAGUS AT DEPARTMENT OF THT-KL RSUP DR. M. DJAMIL PADANG IN 2011- 2015

By

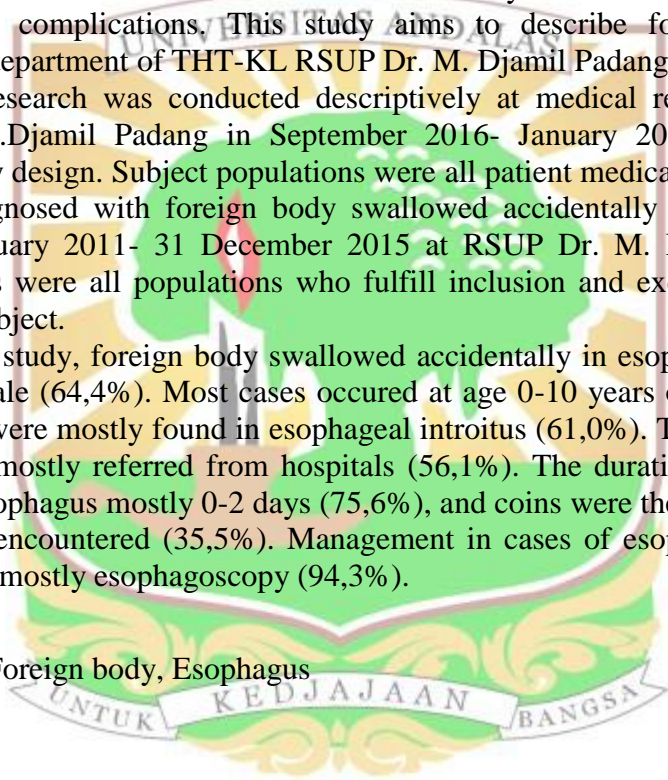
TIKA SURYANI

The presence of foreign body in esophagus is a life-threatening emergency condition which can lead to morbidity and mortality that high depending on complications. This study aims to describe foreign body in esophagus at department of THT-KL RSUP Dr. M. Djamil Padang.

This research was conducted descriptively at medical record center of RSUP Dr. M. Djamil Padang in September 2016- January 2017 using cross sectional study design. Subject populations were all patient medical records which had been diagnosed with foreign body swallowed accidentally into esophagus between 1 January 2011- 31 December 2015 at RSUP Dr. M. Djamil Padang. Study samples were all populations who fulfill inclusion and exclusion criteria, totalling 87 subject.

In this study, foreign body swallowed accidentally in esophagus is more common is male (64,4%). Most cases occurred at age 0-10 years old (36,8%) the foreign body were mostly found in esophageal introitus (61,0%). The main reason of admission mostly referred from hospitals (56,1%). The duration of a foreign body in the esophagus mostly 0-2 days (75,6%), and coins were the largest type of foreign body encountered (35,5%). Management in cases of esophageal foreign body ingested mostly esophagoscopy (94,3%).

Key Words: Foreign body, Esophagus



ABSTRAK

GAMBARAN BENDA ASING PADA ESOFAGUS DI BAGIAN THT-KL RSUP DR. M. DJAMIL PADANG PERIODE 2011-2015

Oleh

TIKA SURYANI

Benda asing pada esofagus merupakan suatu keadaan yang harus ditatalaksana dengan segera karena bisa menyebabkan morbiditas dan mortalitas yang tinggi tergantung pada komplikasi yang terjadi. Penelitian ini bertujuan untuk mengetahui gambaran benda asing pada esofagus di bagian THT-KL RSUP. Dr. M. Djamil Padang.

Penelitian deskriptif *cross sectional* telah dilaksanakan di pusat pelayanan rekam medis di RSUP Dr. M. Djamil Padang pada bulan September 2016-Januari 2017. Populasi penelitian adalah semua pasien yang didiagnosis tertelan benda asing pada esofagus periode 1 Januari 2011- 31 Desember 2015. Sampel penelitian adalah semua populasi yang memenuhi kriteria inklusi dan eksklusi, dengan jumlah sampel adalah 87 sampel.

Pada penelitian ini didapatkan pasien yang tertelan benda asing pada esofagus sebagian besar adalah laki-laki (64,4%). Kasus tertelan benda asing terbanyak ditemukan pada kelompok usia 0-10 tahun (36,8%), dengan lokasi tersering adalah pada introitus esofagus (61,0%). Keluhan utama pada pasien tertelan benda asing esofagus sebagian besar adalah kasus rujukan dari RSUD (56,1%). Lamanya benda asing di dalam esofagus terbanyak pada durasi 0-2 hari (75,6%) dan koin merupakan jenis benda asing terbanyak yang ditemui (35,5%). Tatalaksana yang dilakukan pada kasus tertelan benda asing esofagus sebagian besar adalah esofagoskopi (94,3%).

Kata Kunci: Benda Asing, Esofagus

